CON LA GARANTÍA novotech FORMACIÓN VETERINARIA

VETEXCELLENCE FORMACIÓN ONLINE

La Excelencia al Servicio de la Formación Online

Video Curso Online de Citología en el Paciente Canino y Felino

Solicita **Información** e inscríbete a través del número de **Whatsapp** **683 324 636**

CALIDAD HD

Cristina Fdez. Algarra
DVM
Responsable del Servicio de Citología del Hospital Veterinareo de Madrid.

Laura Martínez
DVM, Dipl. ECVCP
Consultora de Referencia para IDEXX USA en el área de Citología Clínica.

Víctor Domingo
DVM, MSc, PhD
Director de Atypia Oncología Veterinaria y Experimental, Consultoría de referencia.

Vetexcellence FORMACION ONLINE

FECHA DE INICIO FLEXIBLE

7 convocatorias

Consultar las fechas exactas en la última página de este Folleto

Fundación Tripartita · FONDO SOCIAL EUROPEO

Bonificable 100% por la Fundación Tripartita

HAZ CLIC Y TE INFORMAMOS

INFORMACIÓN E INSCRIPCIÓN

www.vetexcellenceformacion.com | administracion@novotechfv.com | Tel.: 91 326 38 66

CURSO ONLINE DE CITOLOGÍA EN EL PACIENTE CANINO Y FELINO

Cristina Fdez. Algarra
DVM
Responsable del Servicio de Citología del Hospital Veterinareo de Madrid.

Laura Martínez
DVM, Dipl. ECVCP
Consultora de Referencia para IDEXX USA en el área de Citología Clínica.

Víctor Domingo
DVM, MSc, PhD
Director de Atypia Oncología Veterinaria y Experimental, Consultoría de referencia.

Vetexcellence
FORMACION ONLINE

- 9 UNIDADES TEMÁTICAS
- 60 VIDEOTEMAS
- 10 VÍDEOCASOS CLÍNICOS
- CONSULTA PERSONALIZADA DE DUDAS
- BONIFICABLE POR LA FUND. TRIPARTITA

UNIDADES TEMÁTICAS QUE INCLUYE EL CURSO

UNIDAD TEMÁTICA 1. (Cristina Fernández Algarra)
Claves en la Evaluación Citológica de las Lesiones Inflamatorias.
Incluye Casos Clínicos

UNIDAD TEMÁTICA 2. (Víctor Domingo)
Evaluación Citológica de las Lesiones Oncológicas (Parte I).
Incluye Casos Clínicos

UNIDAD TEMÁTICA 3. (Víctor Domingo)
Evaluación Citológica de las Lesiones Oncológicas (Parte II).
Incluye Casos Clínicos

UNIDAD TEMÁTICA 4. (Cristina Fernández Algarra)
Evaluación Citológica del Frotis Sanguíneo y de las Patologías Hematológicas: Serie Roja.
Incluye Casos Clínicos

UNIDAD TEMÁTICA 5. (Cristina Fernández Algarra)
Evaluación Citológica del Frotis Sanguíneo y de las Patologías Hematológicas: Serie Blanca.
Incluye Casos Clínicos

UNIDAD TEMÁTICA 6. (Cristina Fernández Algarra)
Claves Citológicas Diagnósticas del Aspirado de Médula Ósea.
Incluye Casos Clínicos

UNIDAD TEMÁTICA 7. (Víctor Domingo)
Claves Diagnósticas de la Citología de los Ganglios Linfáticos.
Incluye Casos Clínicos

UNIDAD TEMÁTICA 8. (Laura Martínez)
Claves Citológicas de las Patologías Hepáticas y Esplénicas.

UNIDAD TEMÁTICA 9. (Víctor Domingo)
Casos Clínicos Desafiantes en Citología.
Incluye 10 VideoCasos Clínicos Detallados

METODOLOGÍA

El curso se realiza a distancia en la modalidad on line. **El material didáctico es AUDIOVISUAL** en calidad HD. Todos los contenidos se explican a través de **9 Unidades Temáticas**, **donde los profesores del curso exponen los conceptos claves** apoyado de imágenes, esquemas y vídeo.

Los vídeos didácticos incluidos son de 2 tipos:

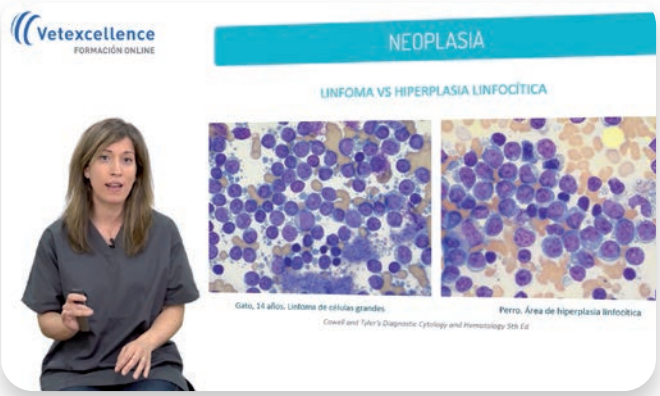

1) **Vídeos de Explicación de Contenidos,** donde el profesor expone los conceptos y contenidos relativos al programa del curso, apoyándose en esquemas, imágenes o vídeo.

2) **Vídeos de Casos Clínicos,** en los que se evalúa de forma detallada la anamnesis, el abordaje diagnóstico y terapéutico así como la evolución, todo ello guiado paso a paso.

Paralelamente el alumno/a dispondrá de un **contacto directo personalizado con el profesor para resolver todas las dudas** que le puedan surgir durante el proceso de aprendizaje de cada Unidad Temática. Además, para favorecer la capacidad didáctica de cada tema, **dispondrá de la posibilidad de Consultar el Histórico de Dudas que han tenido otros alumnos** que ya han realizado el Curso en Ediciones Anteriores y que han sido resueltas por el profesor.

También dispondrá de un **documento en PDF por cada módulo, que contiene los textos e imágenes de todas las diapositivas utilizadas en los videotemas,** con un espacio adicional que permite tomar anotaciones si lo desea, así como el **Proceeding en PDF de las distintas Unidades Temáticas.**

El alumno/a **deberá realizar y superar los tests de evaluación en cada módulo,** para poder avanzar durante el curso.

La metodología de este curso es **ON LINE CON FECHA DE COMIENZO A MEDIDA,** (Con 7 posibles Convocatorias de Inicio, las cuales pueden consultarse en la última hoja de este folleto), por lo que el alumno/a puede iniciar la acción formativa en la fecha que desee una vez formalizada la inscripción y pago de la matrícula y, a partir de ese momento, dispondrá de **8 semanas de acceso a la plataforma** para realizar el curso on line en el horario que mejor le convenga.

DURACIÓN Y DESARROLLO

El curso está preparado para comenzar en una de las 7 Fechas descritas en la última hoja del folleto. De esta forma, se ajusta a las necesidades y ritmos de cada persona.

Una vez comenzado, **la duración del curso es de 8 semanas,** durante las cuales podrá acceder a los contenidos del curso. Para cualquier información o inscripción, puede contactar en el email: **administracion@novotechfv.com**

CERTIFICACIÓN

Al finalizar el Curso y aprobar los tests de cada módulo, el alumno recibirá un Certificado en PDF con un Código individual de identificación donde constarán la horas de formación on line, la calificación obtenida y el temario del curso.

DESCUENTO VETEXCELLENCE-NOVOTECH

Al inscribirse al Curso, tendrá un **Descuento del 15% en el próximo Curso Presencial Teórico Novotech** que desee realizar.

Claves en la Evaluación Citológica de las Lesiones Inflamatorias

Vetexcellence
FORMACION ONLINE

Prof. Cristina Fernández Algarra

DVM

Incluye Apartado Específico de Caso Clínico

Resolución personalizada de dudas con el profesor

Acceso al histórico de dudas de otros alumnos

Calidad Full HD visibles en móviles y tablets

Contenido de la Unidad Temática:

Barreras Defensivas y Comunicación del Sistema Inmune

- La Importancia de Conocer el Mecanismo de la Inflamación.
- Barrera Epitelial: Conociendo las Uniones Intercelulares Desmosómicas.
- Pérdida de la Barrera Epitelial: ¿En qué se Traduce desde el punto de vista Citológico?
- Células del Sistema inmune Innato: Claves para detectarlas de forma correcta.
- Sistema Inmune Adaptativo: Conociendo el Componente Celular y Humoral.
- Receptores de Membrana en casos de Inflamación: ¿Son los T Tolls los más importantes?
- ¿Qué son los PAMPS y que Función tienen dentro del Sistema Inmune Innato?
- Diferencias entre PAMPS y DAMPs en función del tipo de Agresión a la Célula.
- ¿Activación Endotelial?: En qué consiste y porqué es importante en relación a la Citología?

Neutrófilos: Claves de su Actividad frente a Agentes Infecciosos

- ¿Qué Significa que los Neutrófilos sufren Apoptosis desde su Activación?
- ¿Puede un Neutrófilo Activado volver a Desactivarse?
- ¿Qué va a Definir la Quimiotáxis de los Neutrófilos?
- ¿De qué depende que un Neutrófilo se elimine por Degranulación o por Netosis?
- ¿Qué son las Trampas Extracelulares de ADN entre los Neutrófilos y los Agentes Infecciosos?
- ¿Qué Diferencia hay entre la Fagocitosis y la Netosis de los Neutrófilos?
- ¿Cómo Diferencio Citológicamente la Netosis de la Apoptosis y de la Necrosis?

Macrófagos y Células Presentadoras de Antígenos

- Perfiles Fenotípicos de los Macrófagos: ¿Qué Significa y por qué es Importante?
- Células de Kupffer & Células Dendríticas: ¿Cómo las Distingo Citológicamente?
- Macrófagos con Perfil M1 & Macrófagos con Perfil M2: ¿En qué se Diferencian?
- ¿Qué Indica la Presencia de Cuerpos Apostóticos en una Citología?
- Perfil Inflamatorio M1 en Citología: ¿Qué me está Indicando?
- Presencia de un Granuloma en la Citología: ¿Qué Significación Clínica tiene?
- ¿Siempre que vea Células Multinucleadas Gigantes tengo que pensar en un Granuloma?
- Células de Langerhans en la Citología: ¿Qué me están Indicando?
- ¿Cómo se produce la Activación de la Respuesta Adaptativa en los Macrófagos?

Bonus Extra

Vídeopreparaciones de Procesos Inflamatorios: ¿Cuál es tu Diagnóstico?

VIDEO CASO 1: Lesión Pustular en el Abdomen de un Perro.

VIDEO CASO 2: Lesión en la Glándula de la Cola de un Paciente Canino.

VIDEO CASO 3: Lesión Ulcerativa en el Plano Nasal de un Paciente Canino.

VIDEO CASO 4: Lesión Alopécica en la Barbilla de un Paciente Canino.

VIDEO CASO 5: Lesión Ulcerativa en el Paladar de un Paciente Canino.

Bonificable 100% por la Fundación Tripartita (FUNDAE)

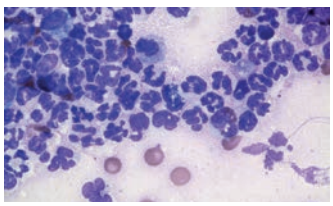

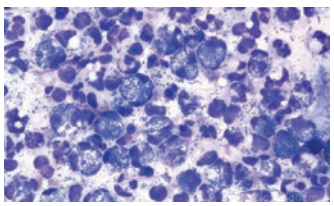

Puede Visualizar la Demo de esta Unidad Temática en **www.vetexcellenceformacion.com**

Información e Incripción: **administracion@novotechfv.com • Tel. 913 263 866**

Claves en la Evaluación Citológica de las Lesiones Inflamatorias

Vetexcellence
FORMACION ONLINE

Prof. Cristina Fernández Algarra

DVM

Lab-Expert: Esta unidad contiene 10 Casos Clínicos Citológicos.

Contenido de la Unidad Temática:

Claves Citológicas y Clasificación de las Lesiones Inflamatorias

- ¿Qué es el concepto de Miopía de la Especialización a Nivel Citológico?
- La Importancia de tener una Celularidad Adecuada En la Muestra Citológica a Evaluar.
- ¿Por qué la Muestra Citológica a Evaluar debe ser en Monocapa?
- ¿Qué hallazgos Citológicos encontraré en Lesiones Piogranulomatosas?
- Lesiones Inflamatorias Neutrofílicas: ¿En qué se Caracterizan Citológicamente?
- Hallázgos Citológicos de los Signos de Toxicidad de los Neutrófilos en caso de Infecciones.
- Degradación de los Neutrófilos: ¿Cómo los voy a apreciar en la Citología?
- ¿Qué Significa que veamos muchos DAMPS en la Citología?
- Hallázgos Citológicos de Cariolisis y Netosis en Lesiones Inflamatorias Infecciosas.
- Inflamaciones Neutrofílicas Estériles: ¿Qué Visualizaré Citológicamente?

Claves Citológicas de las Lesiones Piogranulomatosas y sus Tipos

- Lesiones Inflamatorias Piogranulomatosas: ¿Cómo las Voy a Visualizar Citológicamente?
- ¿Cómo Encontraré a Nivel Citológico a los Macrófagos en las Lesiones Piogranulomatosas?
- ¿Cómo Detecto Citológicamente los Casos de Paniculitis?
- Piogranuloma Esteril: ¿Cómo lo Caracterizo Citológicamente?
- Lesiones Ulcerativas Tipo Querion: ¿Qué suelo Identificar a Nivel Citológico?
- ¿Puedo confundir Citológicamente las Esporas en casos de Piogranulomas Fúngicos?
- Piogranulomas por Leishmania: Claves Citológicas que debo Buscar.
- Características Citológicas del Piogranuloma Degenerado Posvacunal.
- ¿Cómo detecto Citológicamente las Micobacterias en caso de un Granuloma?
- ¿Qué Significa Ver Células Multinucleadas Gigantes en Inflamaciones Granulomatosas?

Citología de las Lesiones Granulomatosas, Eosinofílicas, No Inflamatorias, Quistes Foliculares y Hematomas

- ¿Cuándo consideramos Citológicamente que Existe una Inflamación Eosinofílica?
- Investigando el Diagnóstico Diferencial en casos de Inflamación Eosinofílica.
- Granuloma Eosinofílico en el Paciente Felino: ¿Qué Hallazgos Citológicos veré?

Resolución personalizada de dudas con el profesor

Acceso al histórico de dudas de otros alumnos

Calidad Full HD visibles en móviles y tablets

Bonus Extra

Vídeopreparaciones de Procesos Inflamatorios: ¿Cuál es tu Diagnóstico?

VIDEO CASO 6: Lesión Ulcerativa Interdigital de un Paciente Canino.

VIDEO CASO 7: Lesión Costrosa Nasal de un Paciente Canino.

VIDEO CASO 8: Lesión a Nivel de la Glándula Parótida en un Paciente Canino.

VIDEO CASO 9: Lesión en la Almohadilla Digital de un Paciente Canino.

VIDEO CASO 10: Quiste Folicular en un Paciente Canino.

Bonificable 100% por la Fundación Tripartita (FUNDAE)

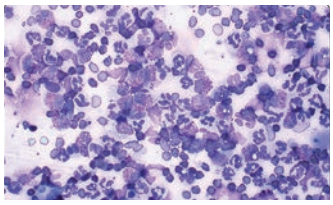

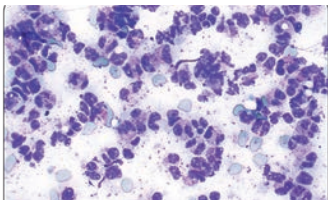

Evaluación Citológica de las Lesiones Oncológicas (Parte I)

Vetexcellence
FORMACION ONLINE

Prof. Víctor Domingo
DVM, MSc, PhD

Resolución personalizada de dudas con el profesor

Acceso al histórico de dudas de otros alumnos

Calidad Full HD visibles en móviles y tablets

Contenido de la Unidad Temática:

Consideraciones Generales de la Citología Oncológica
- Claves para sacar el Máximo Partido a mi Citología Oncológica.
- La Importancia de Reconocer Muestras que no son Diagnósticas.
- Artefactos en Citología Oncológica: La Importancia de Detectarlos.
- ¿Por qué debo Alejarme del Uso del Aceite de Inmersión en Citología Oncológica?
- ¿Mejora realmente el Usar Cubreobjetos a la Calidad de Imagen de la Citología?
- ¿Por qué el Condensador del Microscopio todo lo Pegado Posible al Postaobjetos?
- ¿Debo tener el Diafragma Totalmente Abierto para Obtener una Mejor Imagen?

Evaluación Citológica de los Artefactos
- Detección de Células Rotas como Artefactos: ¿Por qué no debo confiarme?
- Cítología de Gánglios Linfáticos: ¿Por qué debo tener Cuidado con las Células Rotas?
- Áreas de Necrosis como Artefacto: ¿Cómo voy a Visualizarlos en la Citología?
- ¿Por qué debo de tener Cuidado con No Tocar las Preparaciones con Guantes de Látex?
- ¿Por qué debo tener Especial Cuidado al Punzar un Ganglio Submandibular?
- ¿Por qué al hacer Punciones Ecoguiadas No debo utilizar Gel de Ecografía?
- Cristales de Hemoglobina como Artefacto: ¿Cómo los Identifico Citológicamente?

Aproximación al Paciente con una Masa (Algortimo Diagnóstico)
- Contenido Líquido o Contenido Sólido de una Masa: ¿Qué me Descarta de Inicio?
- ¿Por qué me Planteo el Examen Citológico siempre en 3 Pasos?
- La Pregunta Clave: ¿Esta lesión Sólida es un Proceso Inflamatorio o Neoplásico?
- ¿Es la Neoplasia que miro de Estirpe Epitelial, Mesenquimal o de Células Redondas?
- Benignidad o Malignidad de la Citología que miro: La Importancia del Algoritmo.

Procesos Inflamatorios
- ¿Es este Proceso Inflamatorio que visualizo, Agudo o Crónico?
- Claves para Diferenciar los Procesos Inflamatorios Agudos de los Crónicos.
- ¿Cómo Diferencio una Inflamación Granulomatosa de una Piogranulomatosa?
- Cronificación de la Lesión Inflamatoria: ¿Cómo la Visualizaré Citológicamente?
- ¿Qué Células encontraré en Lesiones Inflamatorias con componente Humoral?

Bonus Extra

Bonificable 100% por la Fundación Tripartita (FUNDAE)

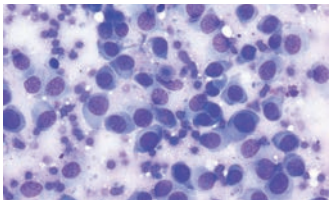

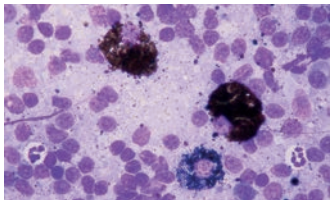

Evaluación Citológica de las Lesiones Oncológicas (Parte I)

Vetexcellence
FORMACION ONLINE

Prof. Víctor Domingo

DVM, MSc, PhD



Resolución personalizada de dudas con el profesor

Acceso al histórico de dudas de otros alumnos

Calidad Full HD visibles en móviles y tablets

Contenido de la Unidad Temática:

Procesos Neoplásicos (Estirpes Celulares) y Criterios de Malignidad

- Procesos Neoplásicos Epiteliales: ¿Por qué se va a Caracterizar Citológicamente?
- Nidos Celulares: ¿de qué se trata y en que Preparaciones Citológicas los Encontraré?
- Tinciones Poco Exfoliativas y Celulares: ¿Es Extirpe Epitelial o Mesenquimal?
- Células Fusiformes o Poligonales: ¿En qué Tipo de Muestras Neoplásicas las Encontraré?
- ¿En qué Tipo de Estirpe Neoplásica es Frecuente encontrar Células Sueltas?
- Neoplasias de Células Redondas: ¿En qué se caracteriza a Nivel Citológico?
- ¿Es realmente el Melanoma un Tumos de Células Redondas?
- Neoplasias de Células Redondas: ¿Porqué es Clave ver si tienen Contenido Citoplasmático?
- ¿Qué hallazgo en el Citoplasma de las Células Caracterizan al Plasmocitoma/Mieloma?
- ¿En qué Neoplasia es característico Encontrar Áreas de Golgi Amplias en el Citoplasma?
- ¿Qué Diferencial realizo si un Tumor de Células Redondas presenta Contenido Citoplasmático?
- Conociendo los 6 Rasgos más Característicos de la Malignidad de una Neoplasia.
- Anisocitosis & Macrocitosis & Anisocariosis: ¿Qué me está Indicando?
- ¿En qué consiste la Macrocariosis como Criterio de Malignidad?
- ¿Qué es el patrón Grueso de Cromatina y por qué es un Criterio de Malignidad?
- Hiperbasofilia e Hipervacuolización Citoplasmática: ¿En qué Consisten?

Ejemplos, Puesta en Práctica de lo Aprendido

- ¿De qué Estirpe Neoplásica es Característico el Alto Grado de Compactación Celular?
- Cromatina Agrumada en los Núcleos: ¿De qué Neoplasia es Caracteristica?
- ¿Qué Hallazgos Citológicos me hacen pensar que estoy ante un Carcinoma?
- Carcinoma de Células Escamosas: ¿Cómo los Voy a reconocer Citológicamente?
- Sarcomas Histiocíticos: ¿Por qué a veces son Desafiantes de Diagnosticar?
- Neoplasias de Células Plasmáticas: ¿Qué Características Citológicas Ayudan al Diagnóstico?
- ¿Puedo Diferenciar por Citología un Mieloma Múltiple de un Plasmocitoma?
- ¿Qué características Citológicas veré en casos de un Tumos Venéreo Transmisible?
- ¿Po qué en Melanomas Malignos de Alto Grado es más Difícil realizar el Diagnóstico?
- Tumores Sarcomatosos Indiferenciados: ¿Lo puedo Confundir con un Melanoma?
- Sarcomas Amelanóticos: ¿Cómo puedo Diagnosticarlos sin Caer en el Error?

Bonus Extra

Bonificable 100% por la Fundación Tripartita (FUNDAE)

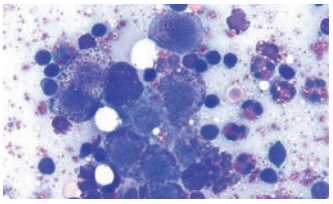

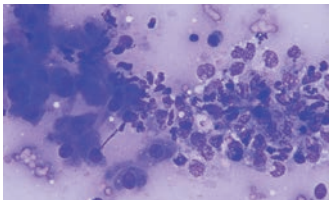

Puede Visualizar la Demo de esta Unidad Temática en **www.vetexcellenceformacion.com**
Información e Incripción: **administracion@novotechfv.com • Tel. 913 263 866**

Evaluación Citológica de las Lesiones Oncológicas (Parte II)

Vetexcellence
FORMACION ONLINE

Prof. Víctor Domingo

DVM, MSc, PhD

Resolución personalizada de dudas con el profesor

Acceso al histórico de dudas de otros alumnos

Calidad Full HD visibles en móviles y tablets

Contenido de la Unidad Temática:

Mastocitoma

- Una vez que sé que es un Mastocitoma ¿Puedo dar Información Citológica del Pronóstico?
- ¿Puede la Citología de un Mastocitoma Ayudarme en la terapia a Instaurar?
- Metástasis Pseudobenignas & Metástasis Malignas: ¿Me ayuda la citología a Diferenciarla?
- ¿Puedo con la Citología saber el Grado Histológico de un Mastocitoma sin hacer Biopsia?
- Clasificación de Patnaik sobre el Grado de los Mastocitomas: ¿En qué falla?
- ¿Cómo Puedo por Citología Saber si un Mastocitoma se comportará como Alto o Bajo Grado?
- ¿Qué Significa que Citológicamente un Mastocitoma tenga poca Cantidad de Gránulos?
- ¿Qué 4 Criterios Utilizo para Catalogar a un Mastocitoma como de Alto Grado?
- ¿Cuántas Mitosis debo ver en 10 Campos para que un Mastocitoma sea de Alto Grado?
- ¿Cuántas Células Pleomórficas veré en 10 Campos para que sea de Alto Grado?
- ¿Cuántas Células Multinucleadas veré en 10 Campos para que sea de Alto Grado?
- ¿Qué % de Anisocariosis veré en una Preparación para pensar que sea de Alto Grado?
- ¿Qué Células Chivato me ayudan a Detectar un Mastocitoma en una Citología?
- Fibroblastos Reactivos en Muestras con Mastocitoma ¿Qué me Indican?
- Restos de Colágeno en las Preparaciones Citológicas de Mastocitomas: ¿Por qué aparecen?

Tumores Neuroendocrinos

- ¿Tiene un Carcinoma Tiroideo y un Feocromocitoma Similitudes Citológicas?
- ¿Cuál es el Rasgo Citológico Distintivo de los Tumores Neuroendocrinos?
- Núcleos Desnudos: ¿En qué consisten y como los Visualizaré Citológicamente?
- Citología del Carcinoma de Células Anales: ¿Cómo lo Caracterizo para Diagnosticarlo?
- ¿Qué Hallazgos Típicos Citológicos voy a encontrar en casos de Feocromocitoma?
- Insulinoma: ¿Qué Pautas Claves debo Evaluar Citológicamente para Diagnosticarlo?
- ¿Cómo Diagnostico Citológicamente un Carcinoide Hepático?
- ¿Qué Hallazgos Citológicos voy a encontrar en el caso de un Quemodectoma?
- Paraganglioma Carotideo: ¿Cómo lo voy a Diagnosticar Citológicamente?
- Carcinoma de Tiroides: ¿Es el Tumor Neuroendocrino más Frecuente en Perros?
- ¿Por qué el Carcinoma de Tiroides tiene unas Peculiaridades Citológicas Concretas?
- ¿Qué Precaución debo tomar si Sospecho que tenga un Carcinoma de Tiroides?

Bonus Extra

Bonificable 100% por la Fundación Tripartita (FUNDAE)

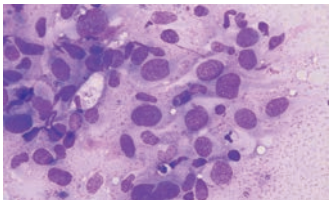

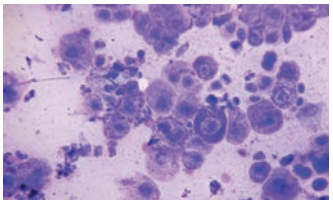

Puede Visualizar la Demo de esta Unidad Temática en **www.vetexcellenceformacion.com**
Información e Incripción: **administracion@novotechfv.com • Tel. 913 263 866**

Evaluación Citológica de las Lesiones Oncológicas (Parte II)

Vetexcellence
FORMACION ONLINE

Prof. Víctor Domingo

DVM, MSc, PhD

Resolución personalizada de dudas con el profesor

Acceso al histórico de dudas de otros alumnos

Calidad Full HD visibles en móviles y tablets

Contenido de la Unidad Temática:

Sarcomas

- ¿Cuáles son los Rasgos Citológicos Comunes de los Sarcomas en las Preparaciones?
- ¿Puedo llegar más Lejos en una Citología de un Sarcoma , además de los Criterios Comunes?
- ¿Por qué los Hemangiopericitomas y los Schwanomas tienen unas Células Parecidas?
- ¿Qué son las Células Multinucleadas en Corona?
- Crown Cells: ¿Por qué las Veré en Hemangiopericitomas y Schwanomas?
- ¿En qué Neoplasia al Aspirar suele Salir un Contenido Gelatinoso Transparente?
- Mixosarcomas: ¿Qué Características Citológicas me hacen pensar en este tipo de Neoplasia?
- Caracteristicas Citológicas de los Hemangiosarcomas: ¿En qué debo Fijarme?
- ¿Qué es la Regla del 1, 2 3 en el Sarcoma Asociado al Punto de Inyección?
- Lesiones Quísticas en Sarcomas en el Punto de Inyección: ¿Por qué nos puede llevar a Error?
- ¿Por qué la Toma de Muestra en un Sarcoma en el Punto de Inyección debe ser Ecoguiada?
- Osteosarcoma: ¿Qué Caracteristicas Citológicas voy a Encontrar?
- ¿Por qué los Osteosarcomas son Citológicamente Diferentes a otros Sarcomas?

Carcinomas

- Carcinoma de Células Escamosas: ¿Qué Rasgos Citológicos tienen de Particular?
- Células Poligonales en la Citología: ¿En qué Neoplasias las voy a Encontrar?
- ¿Qué me Indica en un Carcinoma de Células Escamosas que Vea Células Globosas?
- ¿Por qué en Carcinoma de Células Escamosas suele acompañar una Inflamación Supurativa?
- ¿Qué es el Fenómeno de Emperopolesis y en qué Procesos Neoplásicos los veré?
- Tumores Derivados del Epitelio de Células Transicionales: ¿Dónde los Encontraré?
- Efecto de Siembra: ¿En qué Tipos de Neoplasias se pueden producir?
- ¿Qué son los Cuerpos Intracelulares de Melamed-Wolinska y donde los Encontraré?
- Neoplasias del Mesotelio: ¿Qué Caracteristicas Citológicas debo Buscar?
- ¿Por qué es Dificil Distinguir una Célula Tumoral de una Célula Mesotelial Reactiva?
- Gigantismo Celular: ¿De queé Tipo de Neoplasia es Típico y por qué?

Tumores Benignos

- ¿Cuáles son los 2 Tumores Benignos más Frecuentes en la Clínica Diaria?
- Quistes Tricofoliculares: ¿Qué es Citológicamente Típico en Ellos?

Bonus Extra

Bonificable 100% por la Fundación Tripartita (FUNDAE)

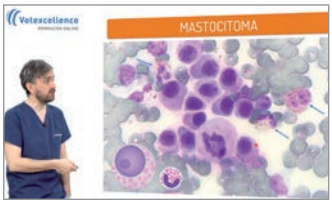



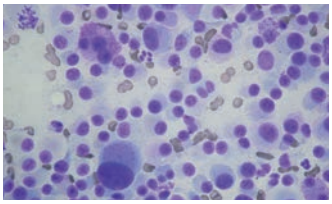

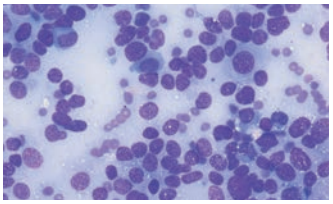

Puede Visualizar la Demo de esta Unidad Temática en **www.vetexcellenceformacion.com**
Información e Incripción: **administracion@novotechfv.com • Tel. 913 263 866**

Evaluación Citológica del Frotis Sanguíneo y de las Patologías Hematológicas: Serie Roja

Vetexcellence
FORMACION ONLINE

Prof. Cristina Fernández Algarra

DVM

Incluye Apartado Específico de Caso Clínico

Resolución personalizada de dudas con el profesor

Acceso al histórico de dudas de otros alumnos

Calidad Full HD visibles en móviles y tablets

Contenido de la Unidad Temática:

Generalidades e Importancia del Frotis

- Claves en la Evaluación de las Diferentes Células del Frotis Sanguíneo.
- ¿Por qué es Importante el Estudio del Hemograma Antes de Evaluar un Frotis?
- ¿Qué Datos me Aporta la Evaluación del Frotis que no me Aporta el Hemograma?
- ¿Cómo debo hacer la Extensión de un Frotis Sanguíneo para que la Muestra sea de Calidad?
- ¿Cómo Complemento la Información del Frotis a un Hemograma con Anemia Regenerativa?
- Cuidado con las Macrocitosis en el Hemograma: ¿Y si en el Frotos son Linfoblastos?
- Hemograma con Trombocitopenia: ¿Por qué el frotis es Vital para No Engañarnos?

Evaluación Citológica de los Hematies: Índices Eritrocitarios, e Indicadores Precoces

- ¿Qué me Dice el Frotis sobre los Índices Eritrocitarios 1ª que Veo en el Hemograma?
- Hematocrito en el Hemograma: ¿Por qué es Importante Verlo Antes de Evaluar el Frotis?
- Conociendo en Detalle la Morfología del Eritrocito para Conocer sus Alteraciones.
- ¿Qué Característica tienen los Glóbulos Rojos del Gato con respecto a los del Perro?
- Cuerpos de Heinz: ¿Cómo los Detecto y por qué se suelen Ver en el Frotis de los Gatos?
- ¿Por qué los Gatos van a tener más Anemias por Oxidación que los Perros?
- Índices Eritrocitarios 2º: VCM, CHCM, CMH, RDW, Retic y Ret-HB: ¿Por qué debo Conocerlos?
- ¿Por qué si Evaluo Citológicamente la Anisocitosis debo Evaluar en el Hemograma el RDW?
- Hemoglobina del Reticulocito: ¿Cómo lo Valoro y que Información me Aporta?
- Cuidado en la Macrocitosis: ¿Por qué No Siempre está Elevado el Número de Reticulocitos?
- Maduración Asincrónica: ¿En qué Consiste y qué Efectos tiene?
- ¿Por qué en Anemia Hemolítica Inmunomediada debo comprobar que la Macrocitosis sea Real?
- Detección de Microcitosis en el Frotis: ¿Qué Diagnóstico Diferencial debo realizar?
- Esferocitosis en Anemia Hemolítica Inmunomediada: ¿Cómo lo Veré en el Frotis Sanguíneo?
- Concentración de Hemoglobina Corpuscular Media: Buscando Hipocromía & Hipercromía.
- Por qué si la CHCM está Aumentada es Falso y la Hipercromía se debe a un Artefacto?
- Anemia Ferropénica: ¿Por qué Encontraré Eritrocitos Microcíticos e Hipocrómicos?
- ¿Qué es el Índice RDW de Anisocitosis o Heterogeneidad de los Glóbulos Rojos?

Bonus Extra

Bonificable 100% por la Fundación Tripartita (FUNDAE)

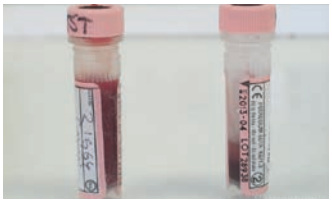

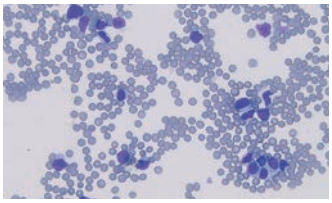

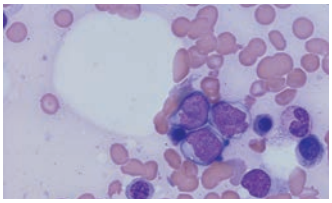

Evaluación Citológica del Frotis Sanguíneo y de las Patologías Hematológicas: Serie Roja

Vetexcellence
FORMACION ONLINE

Prof. Cristina Fernández Algarra

DVM

Incluye Apartado Específico de Caso Clínico

Resolución personalizada de dudas con el profesor

Acceso al histórico de dudas de otros alumnos

Calidad Full HD visibles en móviles y tablets

Contenido de la Unidad Temática:

Claves Citológicas de las Anemias Hemolíticas, Anemias Regenerativas y Peculiaridades de los Reticulocitos

- ¿En qué Debo Fijarme en el Frotis si tengo una Anemia Regenerativa?
- ¿Cómo debo Evaluar la Policromasia en un Frotis Sanguíneo?
- ¿Por qué los Gatos pueden tener unos Reticulocitos Especiales Agregata o Punctata?
- ¿Seguro que Siempre Encontraré Macrocitosis si hay Muchos Reticulocitos?
- ¿En qué se Traduce Ver Cuerpos de Howell-Jolly en la Evaluación de un Frotis?
- Anemias Regenerativas Hemorrágicas: ¿Cómo van a Evolucionar Posteriormente?
- Poiquilocitosis en el Frotis Sanguíneo: ¿En que Casos los voy a Encontrar?
- Presencia de Acantocitos en el Frotis: ¿Cuándo y cómo los Detecto?
- Excentrocitos y Cuerpos de Heinz en el Frotis: ¿Qué Diferencial debo realizar?
- Anemia Microangiopática: ¿Cómo va a Ocurrir?
- Evaluación de Hemoparásitos en el Frotis Sanguíneo.
- ¿Por qué Motivo se producen los Acantocitos como se Evaluan en el Frotis Sanguíneo?
- Queratocitos: ¿Cómo y Cuando los Observaremos en el Frotis?
- Presencia de Equinocitos en el Frotis: ¿Cuando los voy a Encontrar?
- Esferocitos & Esquistocitos: ¿Cómo los Distingo en el Frotis Sanguíneo?

Claves Citológicas de las Anemias No Regenerativas por Enfermedad Crónica o Ferropénicas

- ¿Qué Protocolo Diagnóstico suelo utilizar si la Anemia de mi Paciente es No Regenerativa?
- Anemias No Regenerativas 1ª o 2ª: ¿Cómo las Distingo Citológicamente en el Frotis?
- ¿Por qué las Anemias 2ª con el tiempo se Convierten en Microcíticas e Hipocrómicas?
- ¿Son Siempre las Anemias 1ª No Regenerativas, Normocíticas y Normocrómicas?
- ¿Qué Diagnóstico Diferencial debo realizar en las Anemias 1ª y 2ª No Regenerativas?
- Anemia No Regenerativa por Enfermedad Inflamatoria Crónica: ¿Qué Encontraré?
- ¿Qué Importancia tiene el Aumento de la Hepcidina en Anemia no Regenerativa?
- Anemias Ferropénicas por Falta de Hierro: ¿Cómo la veré Citológicamente en el Frotis?
- Anemia Ferropénica por Sangrado Crónico: ¿Qué veré en el Hemograma y el Frotis?

Bonus Extra

Bonificable 100% por la Fundación Tripartita (FUNDAE)



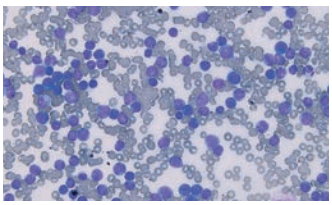

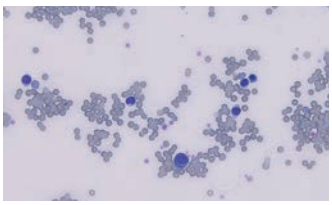

Evaluación Citológica del Frotis Sanguíneo y de las Patologías Hematológicas: Serie Blanca

Vetexcellence
FORMACION ONLINE

Prof. Cristina Fernández Algarra
DVM

Incluye Apartado Específico de Caso Clínico

Resolución personalizada de dudas con el profesor

Acceso al histórico de dudas de otros alumnos

Calidad Full HD visibles en móviles y tablets

Contenido de la Unidad Temática:

Claves Citológicas de las Alteraciones Neutrofílicas y de las Inflamaciones Agudas y Crónicas

- ¿Por qué es Importante Conocer la Cinética de los Neutrófilos al Evaluar el Frotis?
- Almacenamiento de Proliferación & Maduración: ¿Por qué debo Conocerlo?
- Pool Marginal & Pool Circulante de los Neutrofilos: ¿Por qué el Gato es Diferente?
- ¿Qué Células Blancas encontraré en el Caso de Liberación de Cortisol?
- ¿Qué encontraré Citológicamente en el Frotis Sanguineo?
- Hallazgos de Pilas de Monedas en el Frotis: ¿Por qué se forman?
- ¿Veré Metamielocitos en el Frotis de un Paciente en Inflamación aguda?
- ¿Cómo Diferencio si una Desviación a la Izquierda es Regenerativa o Degenerativa?
- ¿Cómo Valoro el Grado de Severidad de una Desviación a la Izquierda en un Frotis?
- Casos de Inflamación Crónica: ¿Qué voy a encontrarme Citológicamente en el Frotis?
- Neutrófilos con Cambios Tóxicos: ¿En qué consisten Citológicamente y como los Interpreto?
- ¿Qué es una Reacción Leucemioide y en qué casos las Veré en el Frotis?
- ¿En qué Consiste la Visualización en un Frotis de Cuerpos de Dohle y cuando los veo?
- Basofília Citoplasmática en los Neutrófilos: ¿En qué Casos los voy a encontrar en el Frotis?
- Vacuolas Citoplasmáticas en los Neutrófilos como Cambios Tóxicos: ¿Qué me dice?
- Formación de Anillos en los Neutrófilos: ¿En qué Consisten y que Significa su Presencia?
- Inflamación Generalizada en Casos de Septicemia: ¿Por qué Encontraré Neutropenia?
- Desviación a la Izquierda Degenerativa: ¿Por qué los veré en Casos de Shock Séptico?
- Inflamación Crónica en Meseta: ¿En qué consiste y Cuando Ocurre?

Claves Citológicas de las Alteraciones Linfocíticas (Incluyendo las Leucemias), Eosinofílicas y Monocíticas

- La Importancia de Conocer los Precursores y el Proceso de Maduración de los Linfocitos.
- Tolerancia Frente a Antígenos Propios: ¿En qué consiste y por qué es Importante?
- ¿Qué Significación Clínica tiene que los Linfocitos tengan una Circulación Bidireccional?
- ¿Qué Diferencia Citológicamente a un Linfocito Reactivo de un Linfocito Normal?
- ¿Qué Diferencial debo realizar si Detecto Linfopenia en el Frotis Sanguineo?
- Alteración de la Recirculación Linfoide Aferente y Eferente. ¿En qué 2 Casos Ocurrirá?

Bonus Extra

Bonificable 100% por la Fundación Tripartita (FUNDAE)

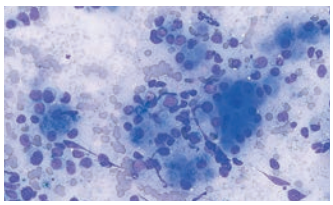

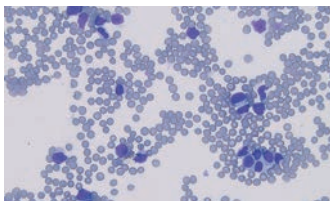

Evaluación Citológica del Frotis Sanguíneo y de las Patologías Hematológicas: Serie Blanca

Vetexcellence
FORMACION ONLINE

Prof. Cristina Fernández Algarra

DVM

Incluye Apartado Específico de Caso Clínico

Resolución personalizada de dudas con el profesor

Acceso al histórico de dudas de otros alumnos

Calidad Full HD visibles en móviles y tablets

Contenido de la Unidad Temática:

- Linfocitosis en el Frotis: ¿Es Fisiológica o Patológica?
- ¿Qué Características Citológicas encontraré en el Frotis de un Proceso Leucémico?
- Diferencias en el Frotis en los Eosinófilos del Paciente Felino respecto al Canino.
- Monocitosis en el Frotis Sanguíneo: ¿Qué Diferencial debo realizar?
- Eosinofília Mantenida en el Tiempo: ¿Por qué si no es así no hay que Prestarle Atención?
- Degranulación de los Eosinófilos Mediada por IgE ¿En qué Consiste y que Provoca?
- Transformación de los Monocitos a Macrófagos: ¿Cuándo y Dónde se Produce?
- Células Gigantes Multinucleadas: ¿Qué Función cumplen estos Tipos de Macrófagos?
- Células Dendríticas: ¿Cómo las Visualizaré en un Frotis y que función Cumplen?

Claves Citológicas de las Alteraciones Plaquetarias y Hemostásicas

- ¿Por qué Siempre que tengamos Trombocitopenia hay que Mirar en el Extremo del Frotis?
- Falsas Trombocitopenias: ¿Cómo las Detecto en el Frotis Sanguíneo?
- ¿Cómo Realizo una Correcta Cuantificación del Número de Plaquetas en el Frotis?
- ¿Cuántas Plaquetas por Campo debo encontrar para Hablar de una Trombocitopenia Real?
- Trombocitosis en el Frotis: ¿A partir de Cuantas Plaquetas por Campo lo Considero?
- Trombocitopenia Severa en el Frotis: ¿A partir de Cuantas Plaquetas por Campo es Alarmante?
- Macroplaquetas y Microplaquetas en el Frotis: ¿En qué casos los Encontraré?
- Anisocitosis Plaquetaria: ¿Qué Significa su Visualización?
- ¿Qué Diagnóstico Diferencial debo realizar en Caso de Trombocitopenia?
- ¿Qué Visualizaré en un Frotis de un Paciente con Trombocitopenia Inmunomediada?
- Hiperplasia Megacariocítica Ineficaz: ¿En qué consiste y cuando la veré en un Frotis?
- Evaluación de la Trombositosis en el Frotis Sanguíneo: ¿Qué Diferencial debo realizar?
- ¿Seguro que es una Trombocitosis el Valor del Hemograma?: La Importancia del Frotis.
- ¿Qué es la Trombocitosis Reactiva y Cuando se Produce?
- ¿Qué nos indica el Encontrarnos Macroplaquetas en el Frotis Sanguíneo?
- Microplaquetas en el Frotis Sanguíneo: ¿De que Patología debemos Sospechar?
- Anisocitosis Plaquetaria: ¿Qué Significación Tiene y Cuando los Veré en el Frotis?
- Plaquetas Reticuladas: ¿Por qué se originan y que significación Clínica tienen?

Bonus Extra

Bonificable 100% por la Fundación Tripartita (FUNDAE)



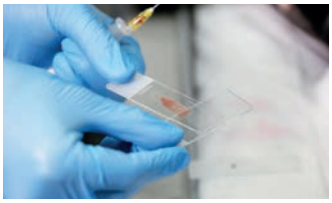

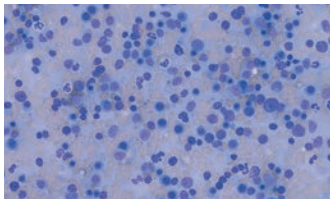

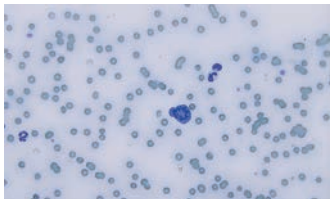

Vetexcellence
FORMACION ONLINE

Claves Citológicas Diagnósticas del Aspirado de Médula Ósea

Prof. Cristina Fernández Algarra
DVM

Incluye Apartado Específico de Caso Clínico

Resolución personalizada de dudas con el profesor

Acceso al histórico de dudas de otros alumnos

Calidad Full HD visibles en móviles y tablets

Contenido de la Unidad Temática:

Generalidades y Estructura de la Médula Ósea

- ¿En qué Casos está Indicado hacer un Estudio Citológico de la Médula Ósea?
- Claves en la Proliferación, Difusión y Maduración de la Hematopoyesis.
- Nicho Hematopoyético Adecuado: ¿De que debe estar Compuesto?
- ¿Qué Evaluaremos de la Hematopoyesis Extramedular Esplénica?
- Rubricitos y Metarrubricitos: ¿Cómo los voy a Distinguir en la Citología?
- Compartimentos Vasculares y Hematopoyéticos de la Médula Ósea: ¿En que se Diferencian?
- Megacariocitos del Compartimento Hematopoyético: ¿Cómo los Voy a Visualizar?

Población Hematopoyética: Claves Citológicas de la Eritropoyesis, Granulopoyesis y Megacariopoyesis

- Evaluando en Detalle a Nivel Citológico la Línea Eritroide de la Médula Ósea.
- Rubriblasto: ¿Qué Característica Especial tiene su Nucleolo?
- ¿Por qué en el Prorubricito es Fundamental el Aporte del Hierro?
- Rubricito: ¿Por qué es Típico encontrarlo con la Forma de la Rueda de Carro?
- Núcleos Picnóticos del Metarubricito: ¿Cómo los Diferencio?
- Conociendo los Pasos desde el Rubriblasto hasta el Eritrocito.
- Línea Granulocítica: ¿Qué Diferencia hay entre el Mieloblasto y el Promielocito?
- Evaluación Citológica del Mielocito y del Metamielocito: ¿Cómo los Localizo Citológicamente?
- Hiperplasia Granulocítica: ¿Cómo lo veré a Nivel Citológico?
- Estudio Citológico de la Línea Megacariocítica de la Médula Ósea.
- ¿Cómo Reconozco a Nivel Citológico a los Megacarioblastos?
- Endomitosis del Promegacariocito: ¿Qué va a Provocar este Mecanismo?
- Diferenciando Citológicamente el Promegacariocito del Megacariocito Maduro.
- Células Plasmáticas en la Citología: ¿Qué Características Visuales va a tener?
- ¿Qué son las Células Mott y cómo las Localizo a Nivel Citológico?
- ¿Cómo Diferencio Citológicamente la Presencia de Megacariocitos o de Osteoclastos?

Bonus Extra

Bonificable 100% por la Fundación Tripartita (FUNDAE)

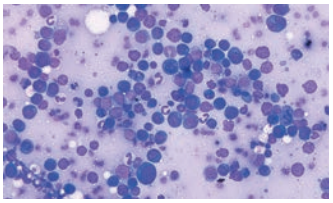

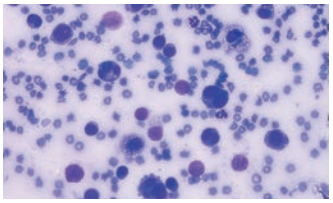

Puede Visualizar la Demo de esta Unidad Temática en **www.vetexcellenceformacion.com**
Información e Incripción: **administracion@novotechfv.com • Tel. 913 263 866**

Vetexcellence
FORMACION ONLINE

Claves Citológicas Diagnósticas del Aspirado de Médula Ósea

Prof. Cristina Fernández Algarra
DVM

Incluye Apartado Específico de Caso Clínico

Resolución personalizada de dudas con el profesor

Acceso al histórico de dudas de otros alumnos

Calidad Full HD visibles en móviles y tablets

Contenido de la Unidad Temática:

Alteraciones de la Médula Ósea y Estudio Microscópico: Hiperplasia e Hipoplasia Granulocítica y Detección de Neoplasias

- Claves en la Evaluación de la Celularidad de la Muestra de la Médula Ósea.
- ¿Por qué la Valoración de la Celularidad de la Médula Ósea la hago con el Objetivo de 10x?
- Cálculo del Índice Mieloide/Eritroide: ¿Cómo lo Calculo y que Información me aporta?
- Disminución del Índice Mieloide/ Eritroide: ¿Qué Significa y que Diferenciales debo Valorar?
- Hiperplasia Granulocítica: ¿Cómo la Detectaré Citológicamente?
- ¿Por qué en una Hiperplasia Granulocítica Ineficaz Detectaré Neutropenia?
- Leucemia Mieloide Aguda: ¿Qué Hallazgos Citológicos voy a Encontrar?
- Hiperplasia Eritroide Efectiva & Hiperplasia Eritroide Ineficaz: ¿Cómo lo voy a Diferenciar?
- ¿Cómo Evaluo la Presencia de una Hiperplasia Eritroide?
- Hipoplasia Granulocítica & Hipoplasia Eritroide: ¿Cómo los Diferencio?

Alteraciones de la Médula Ósea y Estudio Microscópico: Síndrome Mielodisplásico, Leucemias y Displasias

- Síndrome Mielodisplásico: ¿Qué Englobaría y como debo Abordarlo?
- MIelopoyesis Ineficaz: ¿Cómo lo Visualizaré a Nivel Citológico?
- ¿En qué Casos un Síndrome Mielodisplásico va a derivar en una Leucemia Mieloide Aguda?
- Disgranulopoyesis: ¿Cómo la Diagnostico Citológicamente?
- Detección Citológica de Metamielocitos Displásicos: ¿Cómo los Distingo?
- Neutrofilia en Forma de Anillo como Cambios Mielodisplásicos: ¿Por qué se Producen?
- Clasificando las Leucemias en Función de las Células Neoplásicas en Sangre.
- Leucemias Agudas & Leucemias Crónicas: ¿Cómo las Diferencio por Citología?
- Diferenciando Microscópicamente la Leucemia Mieloide de la Leucemia Linfoide.
- Leucemia Linfoblástica Aguda & Leucemia Linfocítica Crónica: Claves Citológicas.
- ¿Qué Imagen Citológica Encontraré en Caso de un Mieloma Múltiple?
- ¿Cómo Evaluo Citológicamente la Metástasis de un Mastocitoma?
- ¿Cómo Evaluo la Presencia de Depósitos de Hierro en la Médula Ósea?

Bonus Extra

Bonificable 100% por la Fundación Tripartita (FUNDAE)

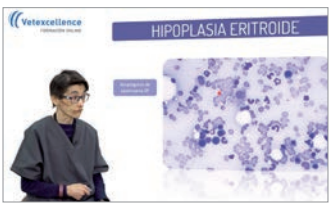

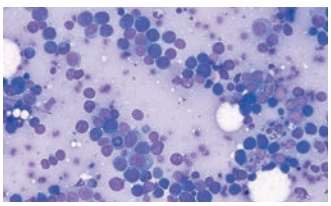

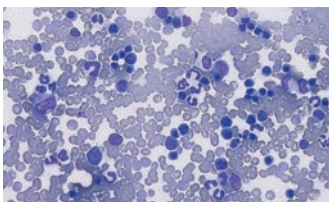

Claves Diagnósticas de la Citología de los Ganglios Linfáticos

Vetexcellence
FORMACION ONLINE

Prof. Víctor Domingo

DVM, MSc, PhD

Resolución personalizada de dudas con el profesor

Acceso al histórico de dudas de otros alumnos

Calidad Full HD visibles en móviles y tablets

Contenido de la Unidad Temática:

Consideraciones Generales y Recuerdo Anatómico

- Conociendo los Diferentes Estadios de los Folículos Linfoides
- Corteza & Paracorteza del Ganglio: ¿Dónde se formaran los Linfocitos B y los Linfocitos T?
- ¿Qué es el Linfoma del Manto y porqué tiene esa Nomenclatura?
- Zona Marginal del Ganglio: ¿Por qué es Importante en Algunos Tipos de Linfoma?
- ¿Por qué puede dar Falsos + en Casos de Linfoma a la Hora de tomar la Muestra?

¿Cómo Tomar una Muestra de Calidad?

- ¿Qué Puntos clave debo Tener en Cuenta a la Hora de Tomar una Muestra del Ganglio?
- Pautas Claves para Maximizar la Calidad de la Muestra que voy a tomar.
- ¿Por qué debo Evitar tomar Muestras del Ganglio Submandibular?
- La Pregunta del Millón: ¿Debo Aspirar o debo Punzar sin Aspirar?
- ¿Cómo debo Redirigir la Aguja dentro del Ganglio?
- ¿Por qué debo hacer Extensiones con Poco Contenido Evitando las Muestras Gruesas?
- ¿Por qué es Mejor Evaluar la Muestra en el Borde Periférico de Vuestra Extensión?

Características Citológicas del Ganglio Sano

- ¿Qué Células voy a Encontrarme en un Ganglio Sano que me Sirve de Comparativa?
- ¿Puedo Distinguir si un Linfocito Maduro de un Ganglio es un Linfocito Tipo B o Tipo T?
- ¿Es Normal Encontrar Tejido Adiposo en la Preparación Citológica Extraido del Ganglio?
- ¿Dónde está el Límite entre la Normalidad y la Ligera Hiperplasia Ganglional?
- Visualización de Células con Protuberancias Citoplasmáticas: ¿Son Realmente Linfocitos T?

Claves Citológicas de la Linfadenitis

- Linfadenitis: ¿Predominan los Linfocitos Maduros sobre los Inmaduros o Viceversa?
- Células Infiltrativas en Casos de Linfadenitis: ¿Qué me voy a Encontrar?
- ¿Es Frecuente la Presencia de Células Plasmáticas en Casos de Linfadenitis?
- Linfadenitis Supurativa Aguda & Linfadenitis Crónica Granulamotosa: Diferenciandolas.
- Linfadenitis Crónica Granulomatosa: ¿Qué Diagnóstico Diferencial debo Realizar?
- Linfadenitis Eosinofílicas: ¿En qué se Caracterizan Citológicamente?
- Linfadenitis por Micobacterias: ¿Qué Tiene de Especial este Cuadro Clínico?
- Respuestas Humorales: ¿Qué voy a Encontrar Citológicamente en el Ganglio?

Bonus Extra

Bonificable 100% por la Fundación Tripartita (FUNDAE)

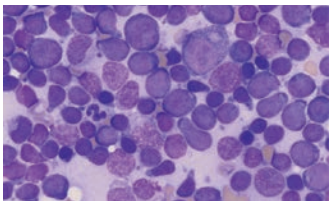

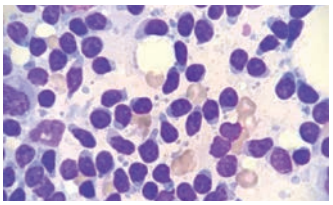

Puede Visualizar la Demo de esta Unidad Temática en **www.vetexcellenceformacion.com**
Información e Incripción: **administracion@novotechfv.com • Tel. 913 263 866**

Claves Diagnósticas de la Citología de los Ganglios Linfáticos

Vetexcellence
FORMACION ONLINE

Prof. Víctor Domingo

DVM, MSc, PhD

Resolución personalizada de dudas con el profesor

Acceso al histórico de dudas de otros alumnos

Calidad Full HD visibles en móviles y tablets

Contenido de la Unidad Temática:

Linfoma: Generalidades

- Clasificación del Linfoma en Función de la Distribución : Difusas & Foliculares.
- ¿Por qué es un Reto Diagnóstico a la Hora de Tomar la Muestra, un Linfoma Folicular?
- ¿Qué Porcentaje de Linfoblastos debo encontrar para Considerar un Linfoma?
- ¿Qué son los Cuerpos Linfoglandulares en la Citología de Linfomas y Qué Significan?
- ¿Por qué se considera que ha Cambiado el Enfoque Diagnóstico en el Linfoma Canino?
- ¿Qué es el Índice Mitótico y cómo lo Calculo?
- Linfoma de Alto o Bajo Grado: ¿Qué me Dice el Índice Mitótico al Respecto?

Linfoma: Variantes con Valor Pronóstico

- Claves para Diferenciar Diferentes Variables de Linfoma con Valor Pronóstico
- ¿Por qué hay un Cambio de Paradigma en la Clasificación del Linfoma Canino?
- ¿Qué nos Aporta la Técnica de Citometría de Flujo y de Clonalidad (PARR)?
- Conociendo las 7 Formas de Linfoma con Valor Pronóstico.
- Linfoma Difuso de Células B Grandes (Alto Grado), Linfoma de Células T de Alto Grado & Linfoma T de Bajo Grado. ¿Por qué lo Clasifico Así?
- ¿Podemos Citológicamente Aproximarnos a los Diagnósticos de los 3 Tipos de Linfoma?
- ¿Qué Hallazgos Citológicos me hacen Pensar que se Trata de un Linfoma B de Alto Grado?
- ¿Qué Caracteristicas me pueden hacer Sospechar de un Linfoma T de Alto Grado?
- Linfoma T de Bajo Grado: ¿Qué Hallazgos Citológicos serán Característicos Apreciar?
- ¿Cómo puedo Diferenciar un Linfoma T de Bajo Grado de una Hiperplasia Linfoide?
- ¿Qué son los Citoplasmas en Espejo de Mano y de qué tipo de Linfoma es Sugestivo?
- Linfoma de Células Marginales: ¿Qué tienen de Especial en su Nucleolo?

Bonus Extra

Bonificable 100% por la Fundación Tripartita (FUNDAE)

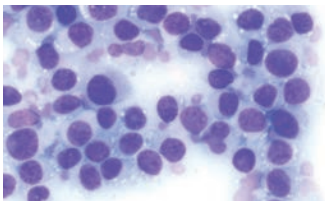

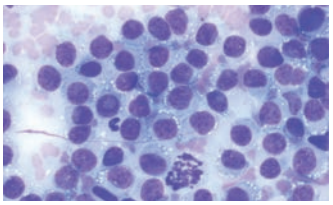

Puede Visualizar la Demo de esta Unidad Temática en **www.vetexcellenceformacion.com**
Información e Incripción: **administracion@novotechfv.com • Tel. 913 263 866**

Claves Diagnósticas de la Citología de los Ganglios Linfáticos

Vetexcellence
FORMACION ONLINE

Prof. Víctor Domingo

DVM, MSc, PhD

Resolución personalizada de dudas con el profesor

Acceso al histórico de dudas de otros alumnos

Calidad Full HD visibles en móviles y tablets

Contenido de la Unidad Temática:

Técnicas Auxiliares para la Evaluación de Inmunofenotipo (Citometría de Flujo y PARR)

- ¿Cómo se Determina el Inmunofenotipo mediante una Citometría de Flujo?
- Dispersión Frontal & Dispersión Lateral: ¿Cuál Mide la Granulación en una Citometría?
- Determinación de Fluorescencia en la Citometría de Flujo: ¿En qué me va a Ayudar?
- Las 3 Ventajas de la Citometría de Flujo para las Pruebas de Inmunofenotipado.
- ¿En qué consiste la Prueba de Clonalidad PARR (PCR Antigen Receptor Rearregement).
- ¿En qué Casos es de Elección Realizar una PARR en lugar de una Citometría de Flujo?
- ¿Por qué la Sensibilidad de la PARR en el Gato es MENor con respecto al Perro?

Linfoma Felino: Linfoma B Rico en Células T

- ¿En qué se Caracteriza Citológicamente el Linfoma B Rico en Células T en el Gato?
- ¿Qué son las Células de Reed-Sternberg y como se Visualizarían?
- Sí un Gánglio Submandibular de un Gato presenta esas Células: ¿Es ese Linfoma?
- ¿Por qué este Tipo de Linfoma puede Afectar a un Solo Ganglio?

Evaluación Citológica de las Metástasis Linfáticas

- ¿Qué Claves Citológicas debo Conocer para Detectar Procesos Metastásicos en Ganglios?
- La Importancia de Conocer el Drenaje Linfático en Detalle.
- Procesos Inflamatorios Asociados a la Metástasis: ¿Por qué debo Tenerlos en Cuenta?
- La Importancia de Diferenciar las Células Neoplásicas de un Melanoma, de un Melanófago.
- ¿Cuántos Focos de Mastocitos Agregados debo Ver para hablar de una Metástasis?
- Cuidado con los Sarcomas: ¿Por qué las Metástasis suelen ser Via Sanguínea y No linfáticas?

Bonus Extra

Bonificable 100% por la Fundación Tripartita (FUNDAE)

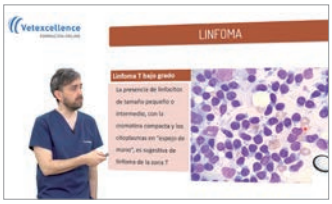

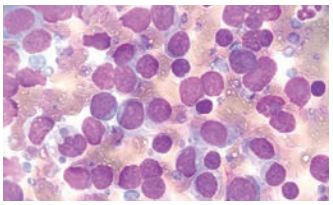

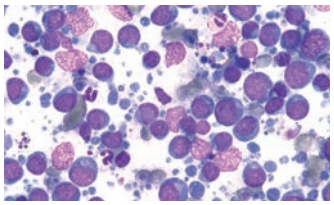

Puede Visualizar la Demo de esta Unidad Temática en **www.vetexcellenceformacion.com**
Información e Incripción: **administracion@novotechfv.com • Tel. 913 263 866**

Claves Citológicas de las Patologías Hepáticas y Esplénicas

Vetexcellence
FORMACION ONLINE

Prof. Laura Martínez

DVM, Dipl. ECVCP

Incluye Apartado Específico de Caso Clínico

Resolución personalizada de dudas con el profesor

Acceso al histórico de dudas de otros alumnos

Calidad Full HD visibles en móviles y tablets

Contenido de la Unidad Temática:

Citología Hepática: Indicaciones de Cuándo Realizar una Citología Hepática, Contraindicaciones y Citología de Hígado Normal

- ¿En qué Circunstancias está Realmente Indicada realizar una Citología Hepática?
- Punción Ecoguiada del Hígado: ¿Cuándo estaría realmente Contraindicada?
- Siembra de Células Neoplásicas: ¿En qué Casos el Riesgo es Real?
- ¿Debo Realizar Aspiración en una Punción Ecoguiada del Hígado?
- Patrón Trabecular de los Hepatocitos: ¿En qué se Caracteriza?
- ¿Qué me Indica Encontrar Lipofucsina en el Citoplasma de los Hepatocitos?
- Células del Epitelio Biliar: ¿Cómo los Distingo Citológicamente de los Hepatocitos?
- Diferenciando Células Mesoteliales de la Célula del Epitelio Biliar: ¿Por qué es Importante?

Citología Hepática: Alteraciones No Neoplásicas e Inflamación

- Degeneración Vacuolar Hepática No Lipídica: ¿Qué Hallazgos Encontraré en la Citología?
- ¿Es Normal encontrar Hepatocitos Binucleados a Nivel Citológico?
- Lipidosis Hepática Felina: ¿Qué Hallázgos Citológicos son Característicos Encontrar?
- ¿Qué Signos Citológicos me están Indicando que el Paciente Presenta Colestasis Hepática?
- Degeneración Vacuolar Hepática Lipídica & No Lipídica: ¿Por qué son tan Diferentes?
- Nódulos de Regeneración y Nódulos de Hiperplasia Hepática: ¿Los puedo Diferenciar?
- Amiloidosis Hepática: ¿Qué Hallazgos Citológicos me Dan Información de este Proceso?
- Hepatitis & Colangitis & Colangiohepatitis: ¿Puede la Citología Localizar la Inflamación?
- ¿Por qué la Ausencia de Inflamación en la Citología Hepática, no Descarta su Presencia?
- Colangiohepatitis Neutrofílica Séptica: ¿Qué Qué Hallázgos Citológicos Encontraré?
- ¿Qué Información me da Encontrar Citologicamente Bactibilia?
- Neutrófilos Encima de los Hepatocitos: ¿Por qué es un Hallazgo Importante de Inflamación?
- Colangitis Neutrofílica & Colangitis Linfocítica: Claves Citológicas.
- Precaución de no Confundir Colangitis Linfocítica con Linfoma de Células Pequeñas.
- Hepatitis Crónica Canina: ¿Por qué No Puedo Diagnosticarla por Citología?
- ¿Podemos Diagnosticar Fibrosis Hepática mediante Citología?
- Hepatopatia por Cobre: ¿Cómo la Voy a Diagnosticar Citológicamente?

Bonus Extra

Caso Clínico

Cleo, Hembra felina Esterilizada de 8 años se presenta con:

- Anemia No Regenerativa.
- Aumento de los Tiempos de Coagulación.
- Hemoabdomen.

Bonificable 100% por la Fundación Tripartita (FUNDAE)

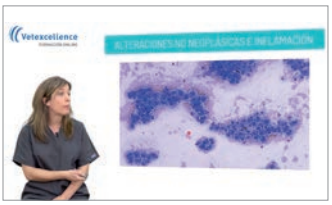

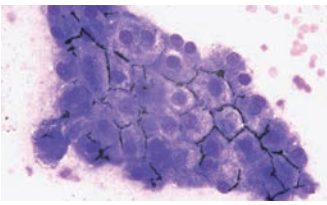

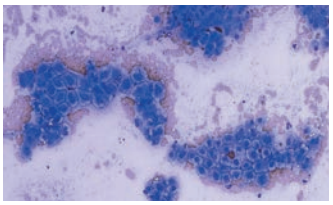

Claves Citológicas de las Patologías Hepáticas y Esplénicas

Vetexcellence
FORMACION ONLINE

Prof. Laura Martínez

DVM, Dipl. ECVCP

Incluye Apartado Específico de Caso Clínico

Resolución personalizada de dudas con el profesor

Acceso al histórico de dudas de otros alumnos

Calidad Full HD visibles en móviles y tablets

Contenido de la Unidad Temática:

Citología Hepática: Neoplasia Primaria y Metastática

- Diagnóstico Citológico del Carcinoma Hepatocelular: ¿Qué Claves debo Conocer?
- ¿Qué 6 Criterios Citológicos debo Buscar en el Diagnóstico de un Carcinoma Hepatocelular?
- ¿Un Carcinoma Hepatocelular Indefinido se confunde con un Adenoma Hepatocelular?
- ¿Qué Significa la Presencia de Núcleos Desnudos?
- Organización Acinar en Empalizada: ¿De que Neoplasia es Típico?
- Colangiosarcoma en el Paciente Felino: ¿Qué Rasgos Citológicos Encontraré?
- Claves Citiológicos de un Carcinoide: ¿Por qué debo Diferenciarlo de un Colangiosarcoma?
- Buscando Neoplasias Metastásicas en Hígado: ¿Cuál es el Más Frecuente?
- Linfoma Hepático: ¿Por qué en el Perro el más frecuente es el de Células Grandes?
- Linfoma de Linfocitos Grandes Glandulares: ¿Realmente es el más Frecuente en el Gato?

Citología Esplénica: Indicaciones de Cuándo realizar la Citología Esplénica, Contraindicaciones y Citología de Bazo Normal

- ¿En qué Casos está Indicado realizar una Citología Esplénica?
- ¿Cuándo estaría Contraindicado realizar una Citología del Bazo y por qué?
- Riesgo de Siembra ¿En qué Casos puede ser un Serio Problema?
- ¿Qué Características Citológicas tiene el Estroma Esplénico?
- Macrofagos con Hemosiderina en Bazo: ¿debo Alarmarme o es Normal? Pequeñas.

Citología Esplénica: Alteraciones No Neoplásicas e Inflamación

- Bazo Reactivo-Hiperplasia Linfocítica: ¿Qué Hallazgos Citológicos Encontraré?
- Esplenitis 1ª & 2ª: ¿Qué características Citológica Encontraré?
- Agentes Infecciosos en la Citología de Bazo: ¿Cuál puedo encontrar?
- ¿Cómo Visualizo Citológicamente los Casos de Hematopoyesis Extracelular?
- ¿Qué son los Nidos Eritropoyéticos que puedo ver en el Bazo y que Significan?

Citología Esplénica: Neoplasia Primaria y Metastática

- Linfoma Esplénico & Hiperplasia Linfocítica Esplénica: ¿Cómo los Diferencio?
- Mastocitoma Esplénico: ¿Qué Diferencias hay entre el Paciente Canino y Felino?
- Sarcoma Histiocítico Esplénico: ¿Qué Caracteristicas Citológicas voy a Encontrarme?

Bonus Extra

Caso Clínico

Zeus, Macho castrado de 10 años de edad, se presenta con:

- Pérdida de Peso
- Apatía
- Anemia No Regenerativa.
- Hiperglobulinemia.
- GammaPatia Monoclonal.
- Masa Abdominal por Eco.

Bonificable 100% por la Fundación Tripartita (FUNDAE)

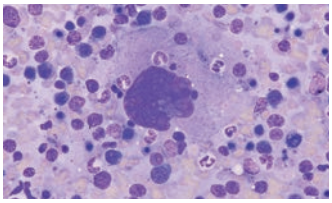

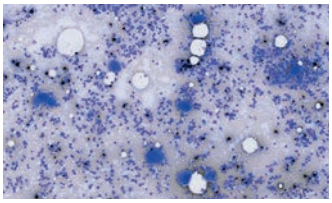

CASOS CLÍNICOS DESAFIANTES (Unidad 9)

VÍCTOR DOMINGO

CASO CLÍNICO 1 - Trope

Perro de Aguas, 10 años que presenta Tumoración en el Paladar con Sangrado Nasal Puntual

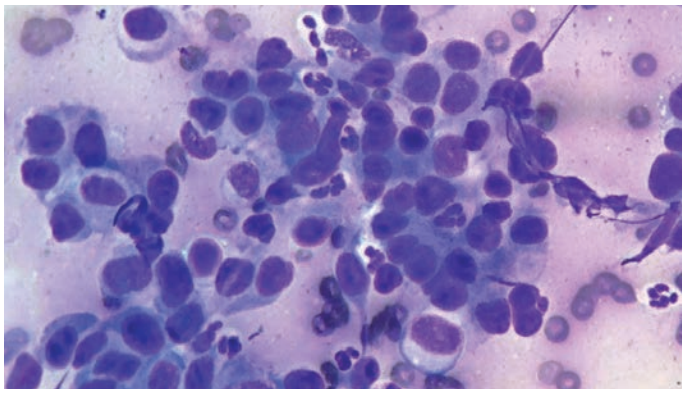

CASO CLÍNICO 2 - Wilma

Bulldog Francés, 10 años. Presenta Lesión Interdigital que no responde a Tratamiento con Antibióticos

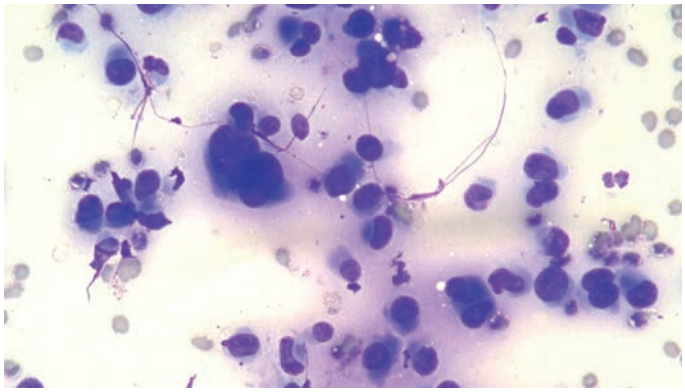

CASO CLÍNICO 3 - Bety

Mestiza, 9 años Tratada por Tos Seca sin respuesta. TAC: Posible Neoplasia, Absceso o Granuloma

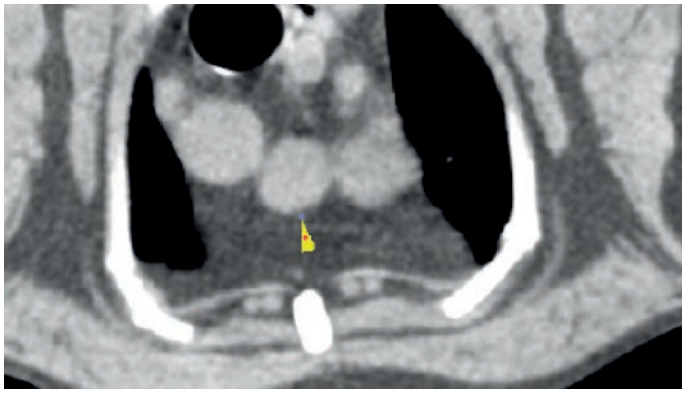

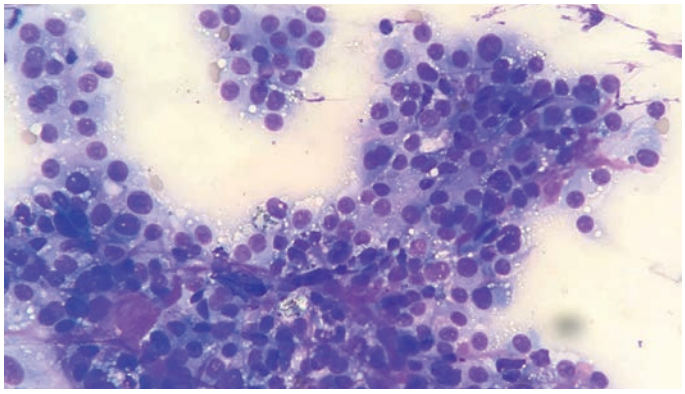

CASO CLÍNICO 4 - Kiko

Mestizo, 12 años. Presenta un Tumor Subcutáneo en el Ángulo de la Mandíbula desde hace varias Semanas

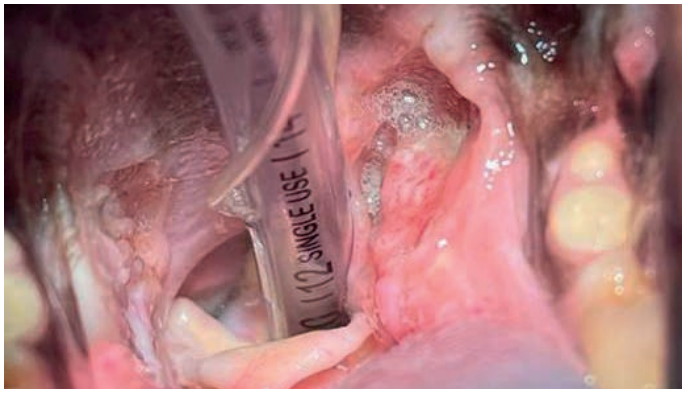

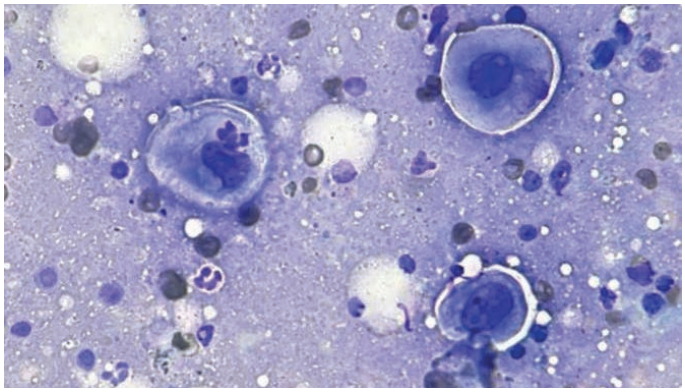

CASO CLÍNICO 5 - Pongo

Dálmata 8 años. Paraparesia de 10 días de evolución. TAC: L4: Masa compatible con Neoplasia

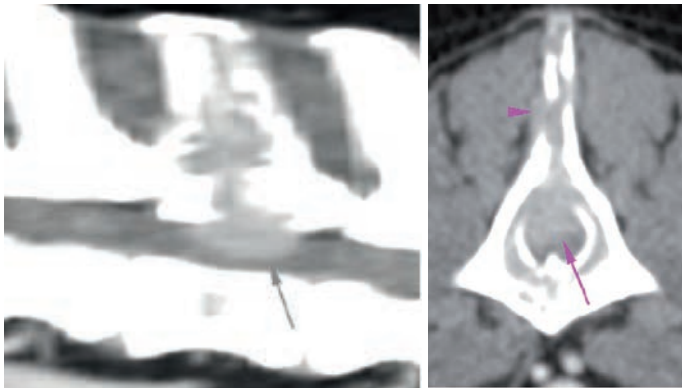

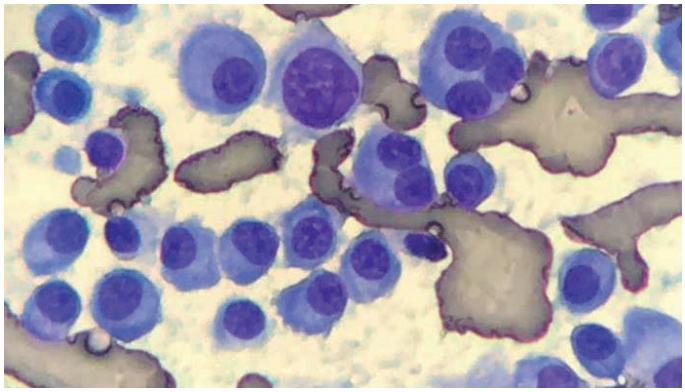

CASO CLÍNICO 6 - Loki

Bulldog Francés, 9 años. Presenta Tumoración en la Encía desde hace un Mes

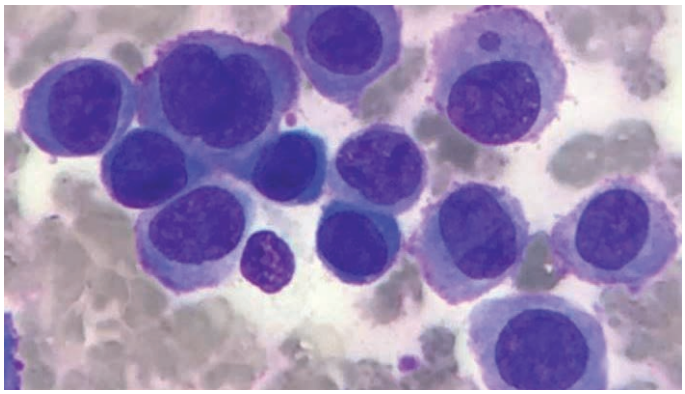

CASO CLÍNICO 7 - Blue

Europeo, 11 años FiLV/FeLV – Indoor. Presenta una Masa en Antebrazo

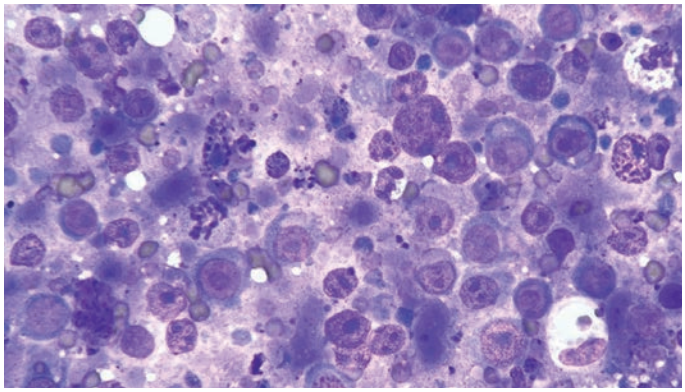

CASO CLÍNICO 8 - Ali

Hembra Mestiza de 9 años que se presenta con Disnea y Dolor a la Palpación Costal

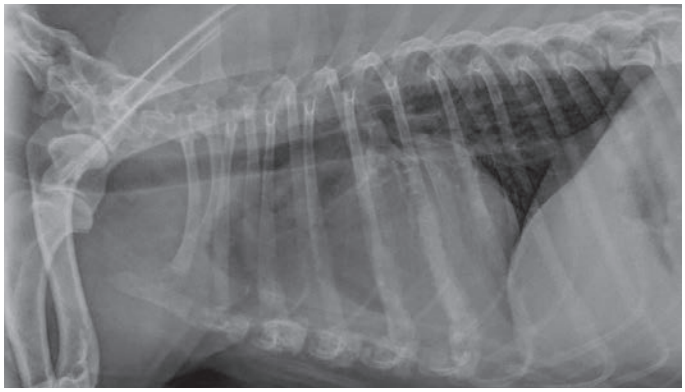
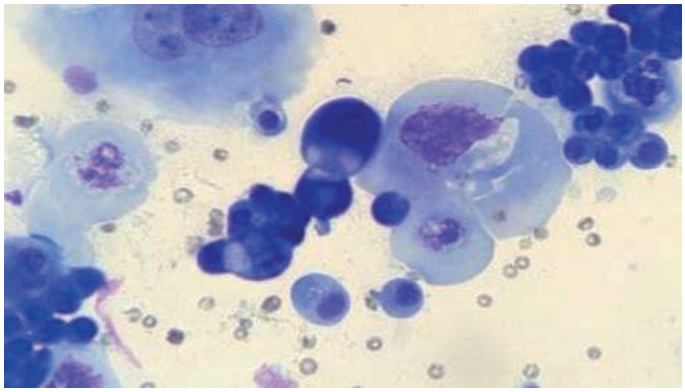

CASO CLÍNICO 9 - Floyd

Bóxer 8 años que se presenta con Linfadenopatía Generalizada de pocas semanas de Evolución

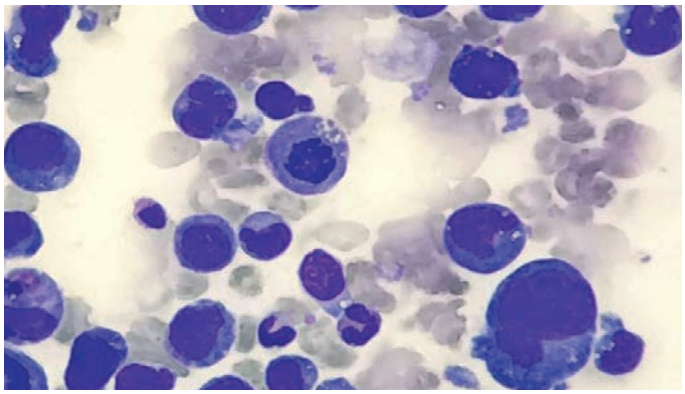

CASO CLÍNICO 10 - Haia

Mestiza de 10 años que se presenta con Disfagia, Tos y Ligera Disnea

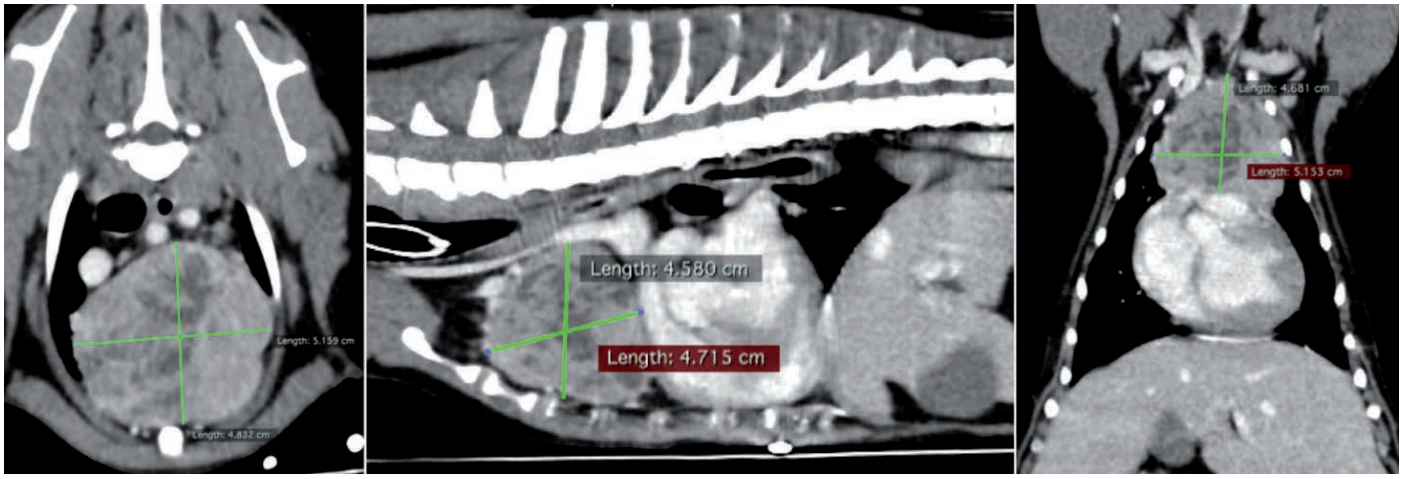

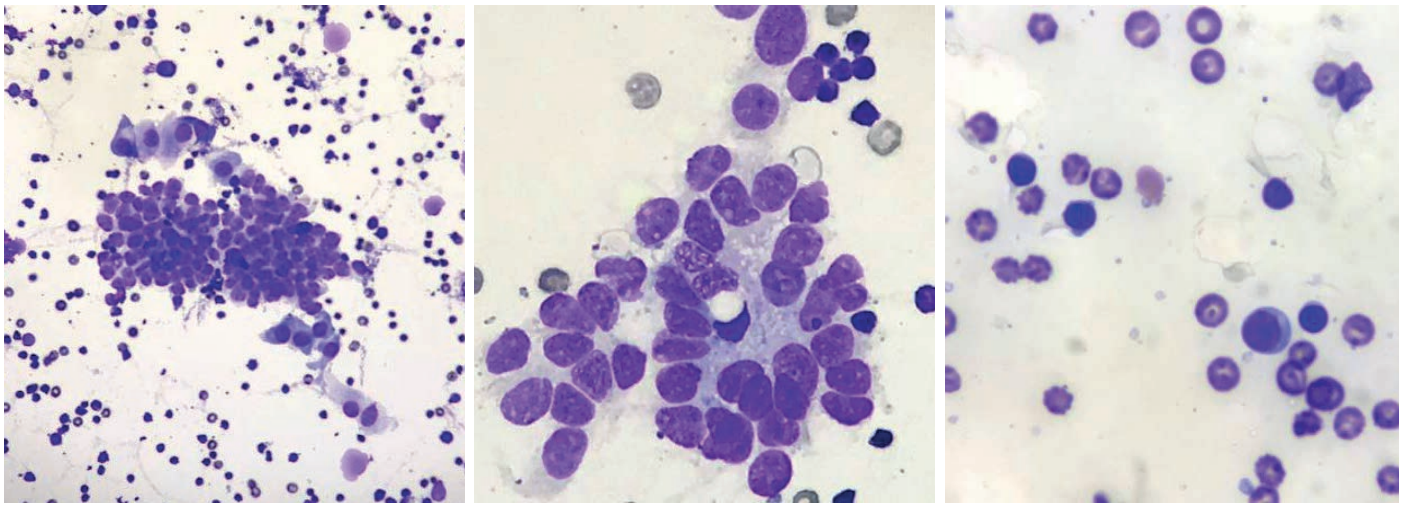

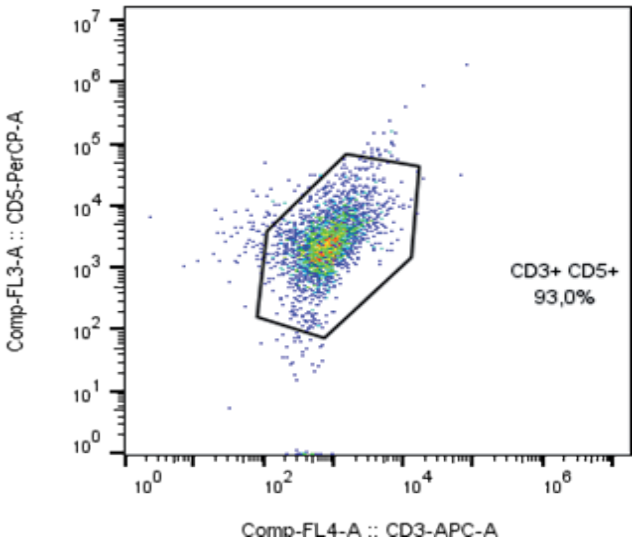

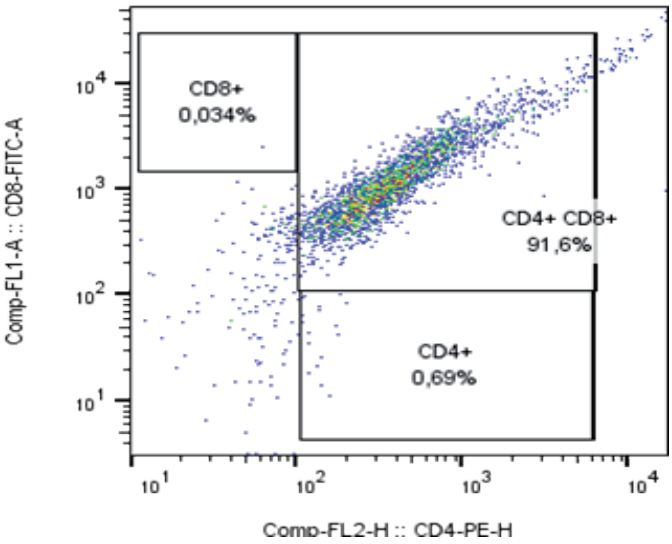

MODALIDADES DE BECA DE LOS CURSOS VETEXCELLENCE

CONOCE LAS 3 MODALIDADES

BECA DEL COLEGIO

BECA DEL LABORATORIO

BECA NOVOTECH

BECAS DEL COLEGIO VETERINARIO

Comprueba en la web si tu Colegio tiene convenio con Vetexcellence y si es así contacta con ellos, para que en un simple paso, te gestionen la Beca Vetexcellence por la que se descontará 40€ al importe del Curso.

BECAS DEL LABORATORIO

Comprueba en la web o llamándonos al teléfono 91 326 38 66 qué Laboratorios han firmado un Convenio con Vetexcellence y contacta con el Comercial de uno de ellos, para que te gestionen la Beca por la que se descontará 40€ al importe del Curso.

BECA NOVOTECH

Para todas las personas que hayan asistido a un Curso Novotech en los últimos 6 meses.
Por cada Curso Novotech presencial al que asistas, dispondrás de una Beca Descuento de 40€ en el curso Vetexcellence Online que desees. Informate en el email **administracion@novotechfv.com**

Si tienes dudas de como Tramitar cualquiera de las 3 Becas, o de como Bonificarte el Curso por la Fundación Tripartita para que te salga gratuito, escríbenos al email administracion@novotechfv.com donde te informaremos detalladamente.

DESCUENTOS ENLAZADOS VETEXCELLENCE-NOVOTECH

SINERGIA

Vetexcellence FORMACION ONLINE | novotech FORMACIÓN VETERINARIA

15% Descuento
Vetexcellence-Novotech

Al Inscribirte a un Curso Vetexcellence Online, tendrás un **Descuento del 15% en la Inscripción del Curso Novotech** que elijas.
Infórmate en el email:
administracion@novotechfv.com

40€ Descuento
Novotech-Vetexcellence

Al Inscribirte a un Curso Novotech tendrás un **Descuento de 40€ en el Curso Vetexcellence Online** que elijas.
Infórmate en el email:
administracion@novotechfv.com

¿Quieres que el Curso te salga completamente gratis?
BONIFICATELO 100%POR LA FUNDACIÓN TRIPARTITA
Informate en www.vetexcellenceformacion.com, en el Tel. 913 263 866 o en administracion@novotechfv.com

Fundación Tripartita PARA LA FORMACIÓN EN EL EMPLEO | FONDO SOCIAL EUROPEO

12 RAZONES POR LAS QUE REALIZAR EL CURSO

Y además, al inscribirte obtendrás un Descuento del 15% en un Curso Novotech

Curso Online de Citología en el Paciente Canino y Felino

Razones **1-6**

FORMATO VIDEOCURSO EN CALIDAD HD

(Visible en Móviles y Tablets) con este formato, se facilita el Aprendizaje al utilizarse el Sistema LMS (Learning Management System).

PONENTES DE REFERENCIA

Contamos como profesores con **reconocidos ponentes en Diagnóstico Citológico** como son Víctor Domingo, Laura Martínez y Cristina Fernández Algarra.

FLEXIBILIDAD DE HORARIOS

Sin agobios. **Tu decides el ritmo al que ir avanzando.**

HISTÓRICO DE DUDAS Y FORO

Una vez Inscrito al Curso, **podrá visualizar el Histórico de Dudas** de otros alumnos así como **comunicarse en el Foro.**

DIPLOMA ACREDITATIVO

Al finalizar el Curso se le expedirá a el alumno el correspondiente **Diploma que acredita la realización del Curso.**

TRATO PERSONALIZADO CON EL PONENTE

Podrá consultar las dudas Clínicas que le surjan en cada unidad temática de forma personalizada con el Profesor escribiéndole directamente por vía privada.

9 Unidades Temáticas, 60 Videotemas y 22 Casos Clínicos

12 RAZONES POR LAS QUE REALIZAR EL CURSO

Descuento de 40€ en la Inscripción del Curso Vetexcellence a los asistentes que hayan realizado un curso presencial Novotech en los últimos 6 meses

Razones **7-12**



SOPORTE TÉCNICO DE SEGUIMIENTO

Dispondrás de forma personalizada, de **una persona que realizará el Seguimiento de tu Evolución en el Curso,** de forma continua.

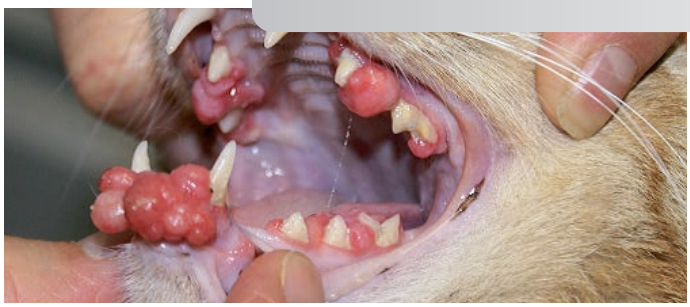

CASOS CLÍNICOS EN ALGUNAS UNIDADES

En varias Unidades Didácticas se incluirán algunos **Casos Clínicos.**



DOCUMENTACIÓN ENTREGADA

Además del Power Point que expone el profesor, también se hace entrega al alumno de un **proceeding en PDF con el contenido de cada ponencia.**

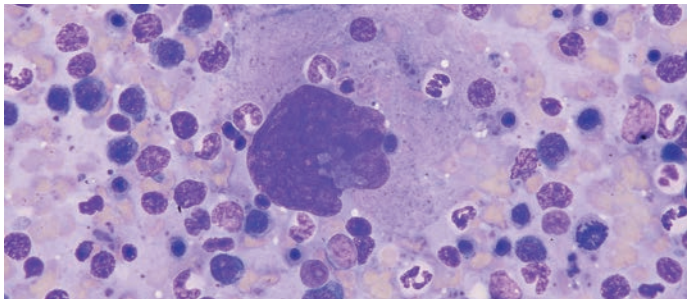

10 CASOS CLÍNICOS CITOLÓGICOS DESAFIANTES

El curso finaliza con una **Unidad Especial compuesta por 10 Casos Clínicos Desafiantes impartidos por Víctor Domingo.**

GARANTÍA NOVOTECH

Los Profesionales Clínicos que organizan Vetexcellence son los mismos que forman parte del equipo de **Novotech Formación Veterinaria.**

Fundación Tripartita
PARA LA FORMACIÓN EN EL EMPLEO

FONDO SOCIAL EUROPEO

BONIFICABLE POR LA FUNDACIÓN TRIPARTITA

El curso puede salirle gratis por que puede **bonificarse el 100% del importe por la Fundación Tripartita.**

Vetexcellence
FORMACION ONLINE

2024
VÍDEO CURSO ONLINE

VÍDEO CURSO ONLINE

Citología en el Paciente Canino y Felino

PONENTES:

Cristina Fdez. Algarra
DVM
Responsable del Servicio de Citología del Hospital Veterinareo de Madrid

Laura Martínez
DVM, Dipl. ECVCP
Consultora de Referencia para IDEXX USA en el área de Citología Clínica.

Víctor Domingo
DVM, MSc, PhD
Director de Atypia Oncología Veterinaria y Experimental, Consultoría de referencia.

FECHAS PARA INSCRIBIRSE

1ª convocatoria	Plazo de Inscripción: Hasta el 31 de Enero **Inicio del Curso: 1 de Febrero - 31 de Marzo**
2ª convocatoria	Plazo de Inscripción: Del 1 al 28 de Febrero **Inicio del Curso: 1 de Marzo - 30 de Abril**
3ª convocatoria	Plazo de Inscripción: Del 1 al 31 de Marzo **Inicio del Curso: 1 de Abril - 31 de Mayo**
4ª convocatoria	Plazo de Inscripción: Del 1 al 30 de Abril **Inicio del Curso: 1 de Mayo - 30 de Junio**
5ª convocatoria	Plazo de Inscripción: Del 1 al 31 de Mayo **Inicio del Curso: 1 de Junio - 31 de Julio**
6ª convocatoria	Plazo de Inscripción: Del 1 al 30 de Septiembre **Inicio del Curso: 1 de Octubre - 30 de Noviembre**
7ª convocatoria	Plazo de Inscripción: Del 1 al 31 de Octubre **Inicio del Curso: 1 de Noviembre - 31 de Diciembre**

INFORMACIÓN E INSCRIPCIÓN

Tel. 913 263 866
administracion@novotechfv.com
www.vetexcellenceformacion.com

Fundación Tripartita
PARA LA FORMACIÓN EN EL EMPLEO
FONDO SOCIAL EUROPEO

Bonificable 100% por la Fundación Tripartita

PRECIO ESPECIAL SOCIO NOVOTECH
100€ de Descuento: Importe 280€
+
Servicio Exclusivo solo para SOCIOS
Claves Extras tras finalizar el Curso

PRECIOS DEL CURSO ONLINE VETEXCELLENCE

Precio Normal: 380€ Bonificable 100% por la Fundación Tripartita

- Precio con Beca del Colegio: 340€
- Precio con Beca del Laboratorio: 340€
- Precio si ha realizado 1 Curso Novotech: 340€

* Precio Final. Curso exento de IVA por el artículo 20.9 de la ley del IVA.

* La bonificación del curso por la Fundación Tripartita es imcompatible con cualquier tipo de Beca.
** El descuento Novotech es para aquellos asistentes que hayan realizado un curso presencial en los últimos 6 meses.
*** Las Becas y Descuentos no son acumulables.

PASOS PARA FORMALIZAR LA INSCRIPCIÓN

• OPCIÓN 1/ SI NO DESEA ACOGERSE A NINGUNA BECA

Puede realizar el pago a través de la página web www.vetexcellenceformacion.com con su tarjeta de crédito o mediante una transferencia bancaria al nº de cuenta **ES44 2100 7733 1213 0022 9190** (titular Novotech), enviando posteriormente el resguardo de pago y el boletín de inscripción al email administracion@novotechfv.com.

• OPCIÓN 2/ SI DESEA ACOGERSE A ALGUNA DE LAS 3 BECAS

Debe contactar con nosotros en el teléfono 91 326 38 66 o en el email administracion@novotechfv.com para que le informemos personalmente de los pasos a seguir para acogerse a los diferentes tipos de becas.

• OPCIÓN 3/ SI DESEA BONIFICARSE EL CURSO POR LA FUNDACIÓN TRIPARTITA

Debe contactar con nosotros en el teléfono 91 326 38 66 o en el email administracion@novotechfv.com para que le informemos de los pasos a seguir para bonificarse el curso y que le salga gratis.

Ceva
Ecuphar
An Animalcare Company

Vetexcellence
FORMACION ONLINE